

Der akute Fall: Hereditäre Sphärozytose – Kugelzellenanämie

Die hereditäre Sphärozytose (HS) ist in Nord- und Mitteleuropa die häufigste Form der angeborenen hämolytischen Anämien (in Deutschland 1:2500). Die Hämolyseparameter sind positiv, eine familiäre Häufung ist erkennbar und die klinische Manifestation ist meist schon im frühkindlichen Alter deutlich. Die Einteilung erfolgt in 4 klinische Schweregrade (Tab. 1): leichte HS, mittelschwere HS, schwere HS und sehr schwere HS. Ca. 60 % der Sphärozytosen bilden eine mittelschwere Form aus.

Allgemeine Informationen zur HS

Die normale Erythrozytenmembran besteht aus einer Phospholipid-Doppelschicht mit hydrophilen Phosphatresten auf der äußeren und inneren Oberfläche, zusammen mit nicht polaren Fettsäureseitenketten im Zentrum sowie einem variablen Cholesterinanteil. Proteine sind sowohl als transmembranäre integrale Bestandteile, z. B. Bande 3 und Glycophorine A oder B, oder als periphere Moleküle wie Spectrin, Actin sowie Banden 2.1, 4.1 und 4.2, eingebaut. Die Bandennummer bezieht sich auf die Coomassie-Blau-Banden in der SDS-Polyacrylamidgel-Elektrophorese. An die Phospholipide und Proteine auf der äußeren Oberfläche sind Kohlenhydratgruppen gekoppelt, welche die Blutgruppen determinieren und als Virusrezeptoren fungieren können.

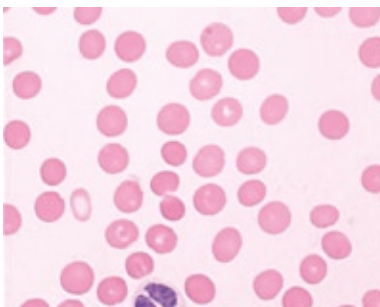

Abb. 1 Mikrosphärozyten im Blutaussstrich

Bei der hereditären Sphärozytose kommt es zu verschiedenen Veränderungen (Gen-Defekte) der Proteine in der Erythrozytenmembran. Diese führen zu einer verminderten Verformbarkeit und einer erhöhten Membranpermeabilität mit vermehrtem Natriumeinfluss; Glykolyse und ATP-Umsatz sind gesteigert. Die daraus hervorgehenden kugeligen Zellen haben ein *normales* Zellvolumen, aber aufgrund der Form eine verkürzte Lebensdauer. Der vorzeitige Erythrozytenabbau erfolgt in der Milz.

Klinik und Labor

Ein starkes Krankheitsgefühl besteht oft nicht; ein Subikterus ohne klinische Symptome, Splenomegalie, evtl. Gallensteine, je nach Schweregrad eine Anämie, sowie hämolytische Krisen im Verlauf von Virusinfektionen sind möglich. Die Hämolyseparameter Bilirubin (erhöht), LDH (erhöht) und Haptoglobin (erniedrigt) sind positiv, zusammen mit einer deutlichen Retikulozytose. Der Retikulozyten-Produktions-Index (RPI) zeigt eine adäquat gesteigerte Erythropoese (RPI > 2). Der direkte Coombstest ist negativ. Die osmotische Fragilität der Erythrozyten ist erhöht. Im Ausstrich sind je nach Schweregrad vereinzelt bis vermehrt Mikrosphärozyten zu finden (Abb. 1). Das Blutbild zeigt häufig einen MCHC-Wert von > 35 g/dL und eine erhöhte Erythrozyten-Verteilungsbreite (RDW).

	Leichte HS	Mittelschwere HS	Schwere HS ^{b)}	Sehr schwere HS ^{c)}
Anteil an Patienten (%)	25-33	60-70	≈ 10	3-4
Hämoglobin (G/L)	110 - 150	80 - 110	60-80	< 60
Retikulozyten (%)	1,5 - 6	≥ 6	≥ 10 (meist > 15) ^{d)}	≥ 10
Bilirubin (mg/dL)	1 - 2	≥ 2	> 2-3	≥ 3
Osmotische Fragilität				
- <i>Frisches Blut</i>	Normal oder gering erhöht	Deutlich erhöht	Deutlich erhöht	Deutlich erhöht
- <i>Inkubiertes Blut</i>	Deutlich erhöht	Deutlich erhöht	Deutlich erhöht	Deutlich erhöht
Sphärozyten u.a. im Blutausstrich	Oft nur vereinzelt	Deutlich vermehrt	Deutlich vermehrt	Mikrosphärozyten und Poikilozyten

Tab. 1 Klinische Schweregrade der hereditären Sphärozytose ^{a)}

AWMF-Leitlinien-Register Nr. 025/018 [3]

a) Modifiziert nach Eber et al., 1990 ^[1] und Eber und Lux, 2004 ^[2]

b) Patienten benötigen in den ersten beiden Jahren gehäufte, z. T. regelmäßige Transfusionen.

c) Patienten müssen regelmäßig transfundiert werden, um einen Hämoglobinwert über 60 G/L zu halten.

d) Die Retikulozyten sind infolge der verzögert einsetzenden Erythropoese z. T. nur mäßig erhöht.

Diagnostik

Erforderliche Untersuchungen:

- Milzgröße
- Blutbild
- Erythrozytenmorphologie
- Retikulozytenzahl und RPI
- Bilirubin (gesamt, direkt)
- LDH (Lactat-Dehydrogenase)
- Haptoglobin
- Coombstest
- Osmotische Fragilität der Erythrozyten im frischen und 24h inkubierten EDTA-Blut

Fallbeispiel für eine Hereditäre Sphärozytose

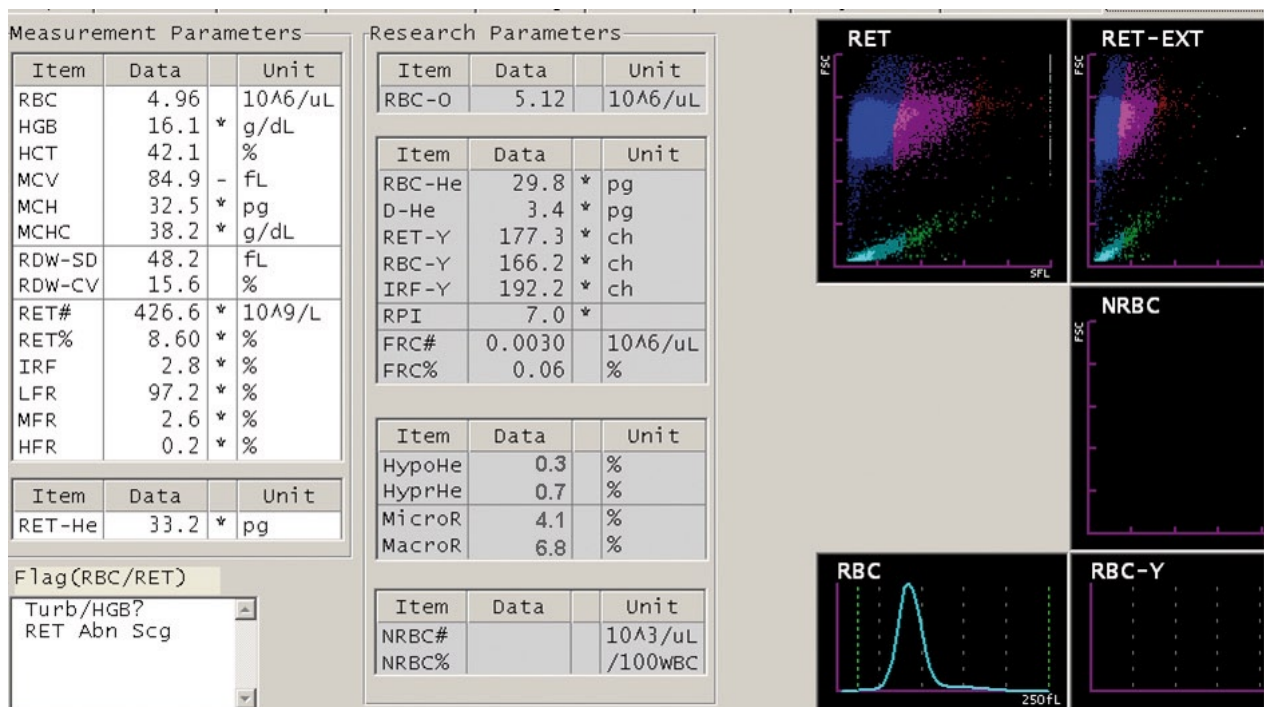


Abb. 2 Ergebnisansicht am SYSMEX XE-5000 Case Manager

Parameterübersicht

Wie kann man nun anhand des Befundes die Ergebnisse verstehen, deuten und richtig interpretieren? Bei der Befunderstellung von Blutbildern mit hereditärer Sphärozytose sollten drei wesentliche Merkmale beachtet werden:

1. Die Sphärozyten haben in vivo ein normales Zellvolumen.
2. Die Sphärozyten haben einen Erythrozytenmembrandefekt und eine veränderte Permeabilität für Moleküle.
3. In den Messkanälen des Hämatologiesystems reagieren die Zellen mit den Reagenzien.

Welchen Einfluss haben Erythrozyten mit einem Membrandefekt auf die Messung und wie kann der Anwender das erkennen?

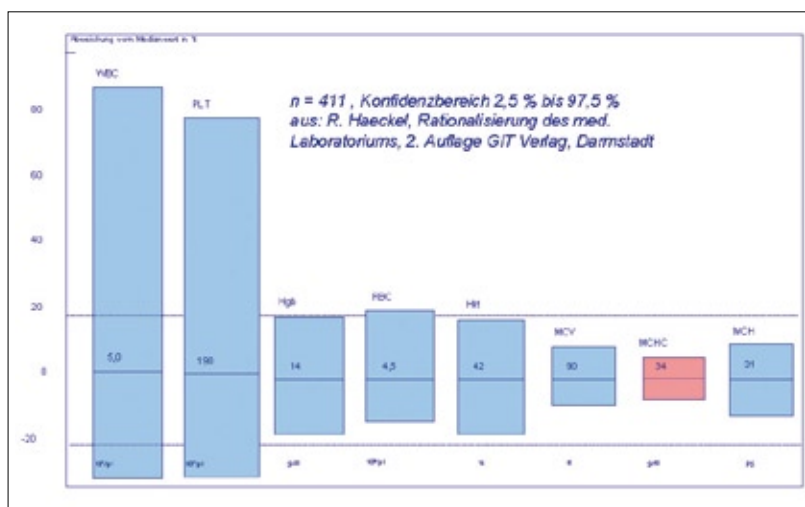
Rotes Blutbild

Die in vivo aufgekuugelten Erythrozyten (Sphärozyten) verhalten sich während der Messung der Erythrozytenzahl wie Mikrozyten, d.h. je nach Schweregrad der HS wird das **MCV** als mikrozytär und nicht als normozytär ermittelt. Dies hat direkten Einfluss auf die Messung des Hämatokrits.

Der **Hämatokrit** ist die Summe aus der Messung der Einzelimpulse der Erythrozyten und ist abhängig vom Erythrozytenvolumen. Die Folge ist, dass bei hereditären Sphärozytosen der Hämatokrit aufgrund des Reaktionsverhaltens der Kugelzellen als zu niedrig ausgegeben wird. Dies hat direkten Einfluss auf die Berechnung der MCHC.

Der **MCHC**-Wert ist der Quotient aus Hämoglobin und Hämatokrit. Er hat eine sehr geringe biologische Streuung und kann als konstant betrachtet werden.

$$\text{MCHC [g/dL]} = \frac{\text{Hb [g/dL]} \times 100}{\text{Hkt [\%]}}$$



Einfluss auf das MCHC-Ergebnis haben somit die Messung von Hämoglobin und die Messung der Erythrozyten (für den Hämatokrit).

Referenzbereich:

32 – 35 g/dL

19,9 – 22,4 mmol/l

Abb. 3 Biologische Streuung der Parameter des kleinen Blutbilds

In der Literatur zur Sphärozytose wird häufig als charakteristischer Blutbild-Befundparameter eine erhöhte MCHC genannt (> 36 g/dL). Der Grund dafür ist der zu niedrig gemessene Hämatokrit. (Alle anderen Interferenzen, wie Lipämie oder Kälteagglutinine, wurden ausgeschlossen.)

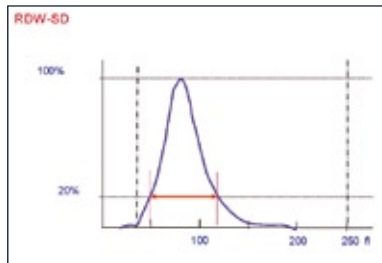


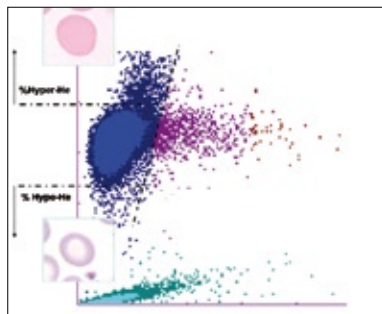
Abb. 4 Erythrozyten-Verteilungsbreite

Je nach Schweregrad ist die Erythrozytenverteilungsbreite **RDW-SD** ein zusätzlicher Marker. Die RDW-SD ist ein Maß für die Anisozytose. Bei hereditären Sphärozytosen bewirkt die Anzahl der Retikulozyten und der Kugelzellen eine erweiterte Erythrozytenverteilungsbreite und somit einen erhöhten RDW-SD-Wert.

Problematik

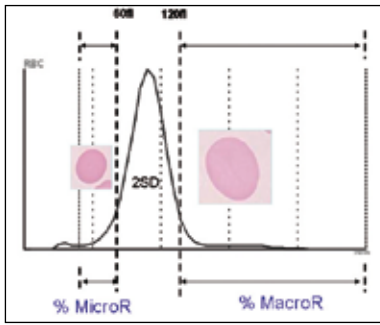
Die Diagnose »Hereditäre Sphärozytose« stützt sich momentan auf die Kombination von familiären Daten, zusammen mit den klinischen Befunden, sowie den Blutbildparametern (MCHC, MCV, RDW, Retikulozytose). Damit weiterführende Untersuchungen (Erythrozytenmorphologie, osmotische Resistenz) angeschlossen werden können, ist das Erkennen einer Hereditären Sphärozytose im Hämatologielabor, basierend auf diesen Blutbildparametern, gerade bei den leichteren Formen nicht sensitiv genug. Wesentlich sensibler zur Erfassung der Hereditären Sphärozytosen sind die xE-5000 Case Manager Parameter % HYPO-H_e und % MicroR.

% HYPO-H_e und % HYPER-H_e



Basierend auf dem Hämoglobinhalt der Erythrozyten wird in einen relativen Anteil von hypochromen (% HYPO-H_e) und hyperchromen (% HYPER-H_e) Erythrozyten unterteilt.
Referenzbereich: < 2,5%

Abb. 5 xE-5000 Case Manager, RET-Kanal



% MicroR und % MacroR

% MicroR = relativer Anteil von Mikroerythrozyten < 60fL

% MacroR = relativer Anteil von Makrozyten > 120fL

Referenzbereich: < 2,5%

Abb. 6 XE-5000 Case Manager, RBC/PLT-Kanal

Nutzen der Parameter

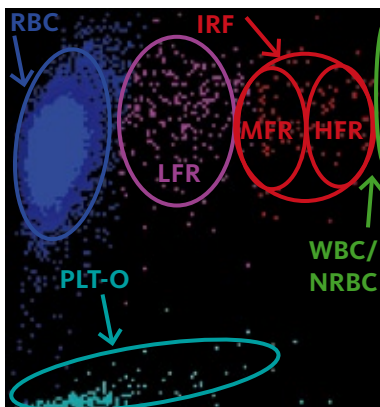
Hereditäre Sphärozytosen haben einen erhöhten Anteil an mikrozytären Erythrozyten. Dieser Anteil von % MicroR ist normal hämoglobinisiert und nicht hypochrom. Daher ist der Anteil von % HYPO-H_e nicht erhöht. Diese typische Kombination von % MicroR und % HYPO-H_e kann mit einem Index deutlich gemacht werden.

$$\frac{\% \text{MicroR}}{\% \text{HYPO-H}_e} = > 4 \text{ Verdacht auf Hereditäre Sphärozytose}$$

Unser Fallbeispiel: $\frac{4,1}{0,3} = 13,7$

Retikulozytenmessung

Eine weitere Besonderheit bei hereditären Sphärozytosen finden wir bei der Zählung und Differenzierung der *Retikulozyten*. Das Messprinzip im Retikulozyten-Kanal ist die Fluoreszenz-Durchflusszytometrie. Die Zellmembran der Retikulozyten wird durch einen Diluent perforiert und somit für den Fluoreszenzfarbstoff durchgängig gemacht, der dann die in den Retikulozyten vorhandene restliche RNA anfärbt. Die Zählung und Differenzierung der Retikulozyten erfolgt mittels eines Halbleiterlasers über die Fluoreszenzintensität (RNA-Gehalt) und das Vorwärtsstreulicht (FSC, Volumen).



LFR = Low Fluorescence Reticulocyte -> reife Retikulozyten

MFR = Medium Fluorescence Reticulocyte -> mittelreife Retikulozyten

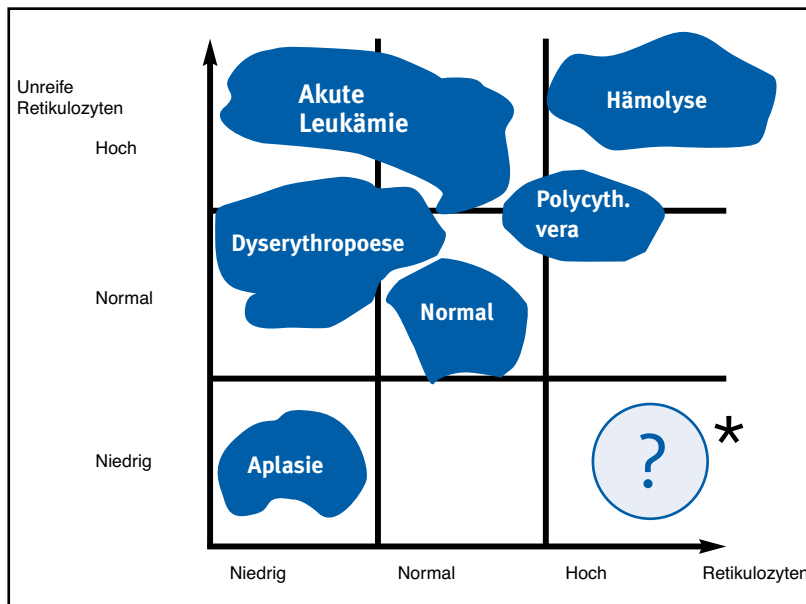
HFR = High Fluorescence Reticulocyte -> unreife Retikulozyten

IRF = Immature Reticulocyte Fraction -> MFR + HFR

Referenzbereich IRF: w 1,1 – 15,9%, m 1,5 – 13,7%

Abb. 7 RET-Scattergramm mit den Darstellungsbereichen der verschiedenen Zellpopulationen

Das folgende Diagramm zur Indikation von Retikulozytenzählungen zeigt, dass bei einer Hämolyse eine hohe Retikulozytenzahl mit einer hohen Anzahl an unreifen Retikulozyten einhergeht.



* In diesem Fall kann umgekehrt daraus geschlossen werden, dass eine hohe Anzahl von Retikulozyten mit einer niedrigen Anzahl von unreifen Retikulozyten nicht plausibel erscheint und hinterfragt werden sollte.

Abb. 8 aus: d'Onofrio (1996). Reticulocytes in haematological disorders. *Clinical and Laboratory Haematology* 18, 29-34.

Bei der hereditären Sphärozytose kann aufgrund des Membrandefektes der Fluoreszenzfarbstoff nicht vollständig in die Zelle eindringen, so dass die Reaktion nur unvollständig abläuft. Daraus resultiert eine Retikulozytose, aber ohne entsprechenden Anteil an unreifen Retikulozyten (IRF ist nicht erhöht!). Diese Kombination einer Retikulozytose mit einem nicht erhöhten IRF ist bei einer HS als differentialdiagnostischer Parameter zu anderen hämolytischen Anämien hilfreich.

Unser Fallbeispiel:

Retikulozytose: $426,6 \times 10^9/L$

IRF: 2,8 % (nicht erhöht)

Der IRF-Wert im Normalbereich ist nicht plausibel.

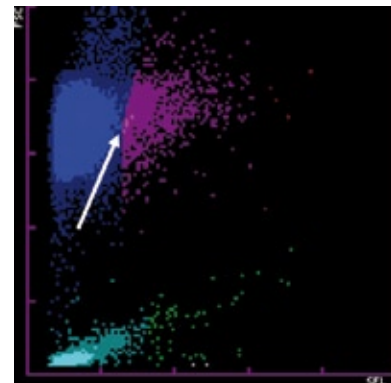


Abb. 9 Das Flag »RET abn. Scg.« wird bei Überlagerung von RBC (blaue Wolke) und LFR (violette Wolke) ausgelöst und sollte als Hinweis beachtet werden.

Zusammenfassung »Hereditäre Sphärozytose«

- Die hereditäre Sphärozytose gehört zu der Gruppe der hämolytischen Anämien.
- Die Erythrozyten haben einen Membrandefekt.
- In vivo sind die Erythrozyten normozytär und normochrom.
- Im peripheren Blutausstrich sind Mikrosphärozyten zu finden.
- Die osmotische Fragilität der Erythrozyten ist erhöht.
- Das Blutbild zeigt häufig eine erhöhte MCHC, eine Mikrozytose und eine erhöhte RDW-SD an.
- Die Retikulozytenzahl ist erhöht.
- Der Anteil der unreifen Retikulozyten (IRF) kann messtechnisch erniedrigt sein und zur Gesamtzahl der Retikulozyten unplausibel erscheinen.
- Der Retikulozyten-Produktions-Index zeigt eine adäquate Steigerung der Erythropoese an ($RPI > 2$).
- Die Parameter % MicroR und % HYPO- H_e als Index sind eine sensiblere Möglichkeit, die HS zu erfassen.

Literaturangaben

- [1] Eber SW, Armbrust R, Schroter W. Variable clinical severity of hereditary spherocytosis: relation to erythrocytic spectrin concentration, osmotic fragility, and autohemolysis. *J Pediatr* 117: 409-16, 1990.
- [2] Eber S, Lux SE. Hereditary spherocytosis – defects in proteins that connect the membrane skeleton to the lipid bilayer. *Semin Hematol* 41: 118-41, 2004.
- [3] AWMF-Leitlinien-Register Nr. 025/018, AWMF: Arbeitsgemeinschaft der wissenschaftlichen medizinischen Fachgesellschaften
- [4] SYSMEX XTRA 01/2007, »Der Retikulozyt und seine Bedeutung«
- [5] Manual Hämatologie 2008, Fuchs, Staib, St.-Antonius-Hospital, Eschweiler
- [6] Sandoz Atlas, Klinische Hämatologie, Hoffbrand, Pettit, 1993
- [7] Handbuch SYSMEX XE-5000 Case Manager
- [8] d'Onofrio. Reticulocytes in haematological disorders. *Clinical and Laboratory Haematology* 18, 29-34, 1996.
- [9] R. Haeckel. Rationalisierung des med. Laboratoriums, 2. Auflage GIT Verlag, Darmstadt, 1980